

AGZG

000225



DZG medizin

Zöliakie/Sprue



Die Zöliakie
Hinrich Karsten Harms

**Sprue –
Zöliakie des Erwachsenen**
Wolfgang F. Caspary

Deutsche Zöliakie-Gesellschaft e.V. · Filderhauptstraße 61 · 70599 Stuttgart

Vorwort

000002

000226

Seit der Gründung der **Deutschen Zöliakie-Gesellschaft** im Jahre 1974 haben zahlreiche Fragen an den ärztlichen Beirat den Wunsch nach mehr Aufklärung über das Krankheitsbild erkennen lassen.

1979 wurde deshalb im Auftrage der DZG von Herrn Prof. Harms, München, für die Betroffenen eine Aufklärungs- und Informationsbroschüre über das Krankheitsbild der **Zöliakie** erstellt.

Diese Auflage war bald vergriffen, neuere – zuletzt 1991 – folgten. Zugleich haben die Kenntnisse über das Krankheitsbild der **Zöliakie/Sprue** in den letzten Jahren erheblich zugenommen. Insbesondere neue Erkenntnisse über den günstigen Behandlungseffekt der glutenfreien Diät auf die Vermeidung von späteren Komplikationen der Erkrankung sind für die Betroffenen von eminenter Bedeutung, aber auch neuere diagnostische Möglichkeiten mit Antikörpertestung.

Auf Wunsch der DZG und ihres **Ärztlichen Beirates** wurde die neue Broschüre in drei Teile gegliedert:

1. Informationen über die **Zöliakie** in Kindes- und Jugendalter
2. Informationen für den **Erwachsenen mit Sprue**
3. Informationen für Patienten mit **Dermatitis herpetiformis Duhring**

Da die Einsicht in Behandlungsnotwendigkeiten das Verständnis von Krankheitszusammenhängen voraussetzt, war es das Anliegen der vorliegenden Broschüre, über einen summarischen Überblick hinauszugehen und die **Zöliakie/Sprue** und ihre Hintergründe etwas ausführlicher darzustellen, als bisher üblich.

Dabei wurden auch ungelöste Probleme erörtert und neuere Erkenntnisse berücksichtigt, die teils noch keinen Eingang in die Lehrbücher gefunden haben und infolgedessen auch noch nicht jedem Arzt bekannt sein können.

Wenn die Mitglieder der Gesellschaft diese Informationen weitergeben, helfen sie mit, den derzeitigen Wissensstand rascher zu verbreiten und wirken damit segensreich auf andere Kranke mit **Zöliakie/Sprue**, deren Krankheit entweder noch nicht erkannt ist oder nach den heutigen Erkenntnissen unzureichend behandelt wird.

Fragen, die auch nach Lektüre dieses Artikels noch offen geblieben sind, sollten mitgeteilt werden, damit der begonnene Dialog zwischen Patient und Arzt in für alle Beteiligten fruchtbarer Weise fortgesetzt werden kann.

November 1998

K. Harms, München
W. Caspary, Frankfurt

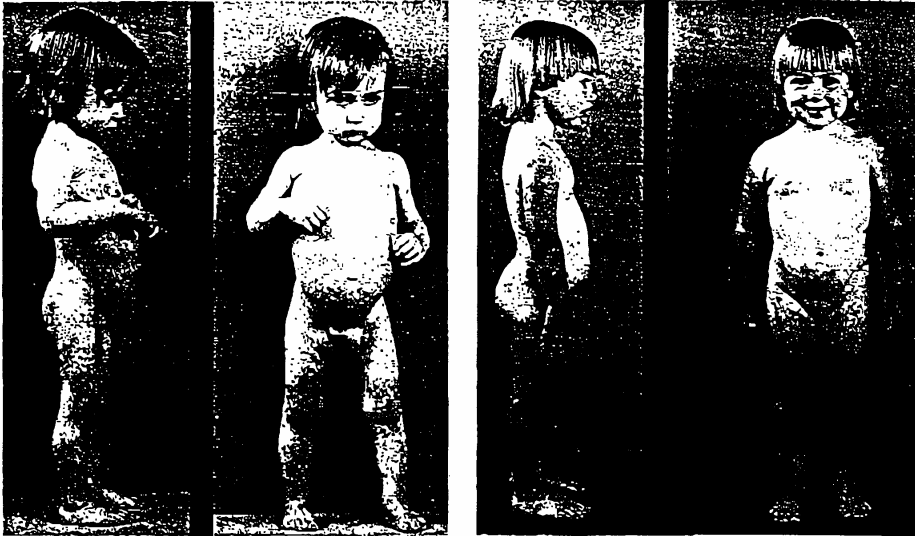


Abb. 9: Typisches zöliakiekrankes Kind

Abb. 10: Dasselbe Mädchen wie in Abb. 9 nach einjähriger glutenfreier Ernährung

Vor 40 Jahren, als man von der Glutenunverträglichkeit noch nichts wußte, lag die Sterberate der Zöliakiekinder bei 10-30%. Heute sterben hierzulande nur noch selten Kinder an dieser Krankheit.

Das klinische Bild des älteren Kindes

Bei dem älteren, spät erkannten Zöliakiekind, ist das beherrschende Symptom meist ein erheblicher Minderwuchs, der darauf hindeutet, daß die Mangelernährung schon jahrelang bestanden haben muß. Gleichzeitig sind die bei Säuglingen führenden Symptome geringer ausgeprägt oder nicht mehr vorhanden. Die Stühle werden subjektiv oft als nicht auffällig beschrieben, manchmal wohl nur deswegen, weil der Patient sie nicht anders kennt. Nicht selten besteht aber auch eine Verstopfung. Die Leibblähung ist nicht mehr so ausgeprägt und betrifft, wenn vorhanden, mehr den Unterleib. Gelegentlich werden Bauchschmerzen beklagt. Die Geschlechtsreife ist verzögert.

Wegen ihres Minderwuchses tauchen heute Patienten oft zuerst in endokrinologischen Sprechstunden auf.

Die durch die gestörte Nahrungsaufnahme veränderten Laborwerte

Die ungenügende Nahrungsaufnahme und der Verlust körpereigener Substanzen mit dem Stuhl führen zwangsläufig zu umfangreichen Stoffwechselstörungen, die mit veränderten Blutwerten einhergehen können. Es muß aber ausdrücklich darauf hingewiesen werden, daß die den Körper beeinträchtigenden Verdauungsstörungen nicht unbedingt auch zu im Blut nachweisbaren Veränderungen führen müssen. Mit großer Regelmäßigkeit ist der Eisenwert im Blut stark erniedrigt. Eine auf einem Eisenmangel beruhende Blutarmut ist jedoch nur bei etwa 40% der unbehandelten zöliakiekranken Kinder zu finden und betrifft besonders die älteren mit einer längeren Vorgeschichte. Säuglinge können sogar einen überdurchschnittlich hohen Blutfarbstoffwert haben, der meist durch eine Bluteindickung vorgetäuscht ist. Dieser ist darauf zurückzuführen, daß dem Körper übermäßig viel Flüssigkeit mit dem Stuhl verloren ging.

Bei etwa der Hälfte der Kinder ist der Serum-Eiweißwert zum Zeitpunkt der Diagnose vermindert, bei etwa 10% so sehr, daß Eiweißmangelödeme (-schwellungen) an Hand- und Fußrücken entstehen können.

Infolge eines Vitamin K-Mangels kann die Blutgerinnung gestört sein. Ausgedehnte Hautblutungen werden allerdings nur sehr selten beobachtet. Auch der Mangel an weiteren Vitaminen (Folsäure, Vitamin E, Vitamin B₆ u.a.) läßt sich mit Hilfe komplizierter Untersuchungsmethoden nachweisen.

Bei den jüngeren Kindern findet sich häufig ein am Röntgenbild des Handskeletts nachweisbarer Kalkmangel.

Die Diagnose

Ganz im Vordergrund steht heute die Bestimmung der **Gliadin-** und sogenannten **Endomysium-**, bzw. **Retikulin-**antikörper im Serum.

Die Gliadinantikörper sind gegen den Getreidekeimer gerichtet und die Endomysiumantikörper gegen ein feines Bindegewebsgeflecht der glatten Muskulatur, genauer gegen die Gewebs-Transglutaminase, einem Enzym dieses Bindegewebes, wie kürzlich gezeigt wurde. Die Bestimmung der Immunglobulin A und G Gliadinantikörper wird heute weitgehend standardisiert (ELISA Technik) und einheitlich durchgeführt, und ist damit zuverlässig. Die Bestimmung der Endomysiumantikörper ist komplizierter (Immunfluoreszenzmethode an Gewebsschnitten) und erfahrungsbhängig. In geübter Hand hat aber der Nachweis erhöhter Immunglobulin-A-Endomysiumantikörper einen ausgezeichneten Voraussageswert für die Diagnose Zöliakie (hohe Sensitivität und Spezifität). Bei unbehandelten Zöliakiepatienten unter 2 Jahren können ausnahmsweise die Endomysiumantikörper noch fehlen. Sind gleichzeitig hohe Antikörper gegen Gliadin und Endomysium nachweisbar, so ist die Diagnose Zöliakie sehr wahrscheinlich.

Gelegentlich finden sich erhöhte Gliadin AK der Immunklassen A und G bei negativen Endomysiumantikörpern und eine unauffällige Dünndarmschleimhaut. Bei diesen Patienten kann eine Getreideallergie vorliegen. Die alleinige Erhöhung der Immunglobulin G Anti-Gliadinantikörper ist in der Regel bedeutungslos und unspezifisch. Sie sollte nie zur Einführung einer glutenfreien Diät Veranlassung geben!

Unter einer glutenfreien Ernährung verschwinden die erhöhten Antikörper innerhalb von Monaten. Ist dies nicht innerhalb eines Jahres der Fall, so müssen Diätfehler erwogen werden.

Neben den genannten Antikörperbestimmungen haben unspezifische Untersuchungsmethoden zum Nachweis einer gestörten Nahrungsaufnahme (Malabsorption), wie der d-Xylosetest und eine Fettbilanz, keine Bedeutung mehr und sind heute weitgehend verlassen worden.

Die Dünndarmbiopsie

Beweis gegen die Durchführung einer Dünndarmbiopsie bei Aeneas, lag schon dem Amtsgericht vor

Die Diagnose Zöliakie bedeutet eine lebenslange Glutenempfindlichkeit mit möglichen Sekundärfolgen. Sie sollte daher nicht allein auf Antikörperbestimmungen beruhen, sondern auch den direkten Nachweis des Dünndarmschleimhautschadens einschließen. Dazu ist die Dünndarmbiopsie vor dem Beginn der glutenfreien Ernährung erforderlich. Wird dies unterlassen, so stellt sich erfahrungsgemäß früher oder später immer wieder die Frage, ob überhaupt eine Zöliakie vorliegt, da ja nach mehrjähriger glutenfreier Ernährung Diätfehler keine nachteiligen Folgen zu haben scheinen. In diesem Zusammenhang muß grundsätzlich festgestellt werden, daß die Bestätigung oder der Ausschluß einer Zöliakie nach mehrjähriger glutenfreier Ernährung schwierig und aufwendig ist, da die diagnostische Aussagekraft der Antikörperbestimmungen nachläßt und es viele Jahre dauern kann, bis sich die Darmschleimhaut unter Normalkost wieder krankhaft verändert.

Die Dünndarmbiopsie ist eine ungefährliche Untersuchung, die in jedem Lebensalter und unabhängig vom Krankheitszustand des Patienten durchgeführt werden kann.

Neben der traditionellen **Dünndarmsaugbiopsie** unter röntgenologischer Kontrolle gibt es heute die Möglichkeit der **endoskopischen Gewebentnahme** mit dem Fieberglassendoskop unter Sicht. Ein Vorteil des letztgenannten Verfahrens liegt in der Möglichkeit mehrere Gewebeproben in einer Sitzung zu entnehmen. Nachteile sind eine aufwendigere medikamentöse Beruhigung, spezielle Kenntnisse in der Endoskopie des oberen Gastrointestinaltraktes des Kindes, die schlechtere Qualität der zangenbiopsierten Gewebeproben und die Begrenzung der Gewebentnahmen auf den oberen Zwölffingerdarm. Im Gegensatz dazu erfolgt die Dünndarmsaugbiopsie in der Regel im unteren Zwölffingerdarm.

Da die Dünndarmsaugbiopsie nach wie vor am häufigsten durchgeführt wird, sei diese hier kurz beschrieben.

Vor der geplanten Gewebentnahme bleibt der Patient 6-8 Stunden nüchtern. Kurz vor der Sondenlegung wird in der Regel ein Beruhigungsmittel wie z. B. Valium (Diazepam) gegeben, um das Sondenschlucken zu erleichtern. Ältere Kinder können auf das Beruhigungsmittel verzichten, wenn sie vorher in aller Ruhe in das Vorgehen eingeweiht wurden. Die Biopsiekapsel (Durchmesser 0,5 cm, Länge 1,5 cm), die am Ende der Sonde befestigt ist, wird unter Röntgenkontrolle über den Magen in den oberen Dünndarm geschoben. Dort, in der Regel am Ende des Zwölffingerdarms, entnimmt man dann durch Ansaugen in eine 2 mm große Öffnung der Kapsel schmerzlos ein kleines oberflächliches